

Revalidatie van ernstig gemengd gehoorverlies; zijn actieve middenoorimplantaten een optie ?


Jef Mulder, Veronique Verhaegen,
Ad Snik, Cor Cremers

Afdeling KNO-heelkunde
UMC St. Radboud, Nijmegen



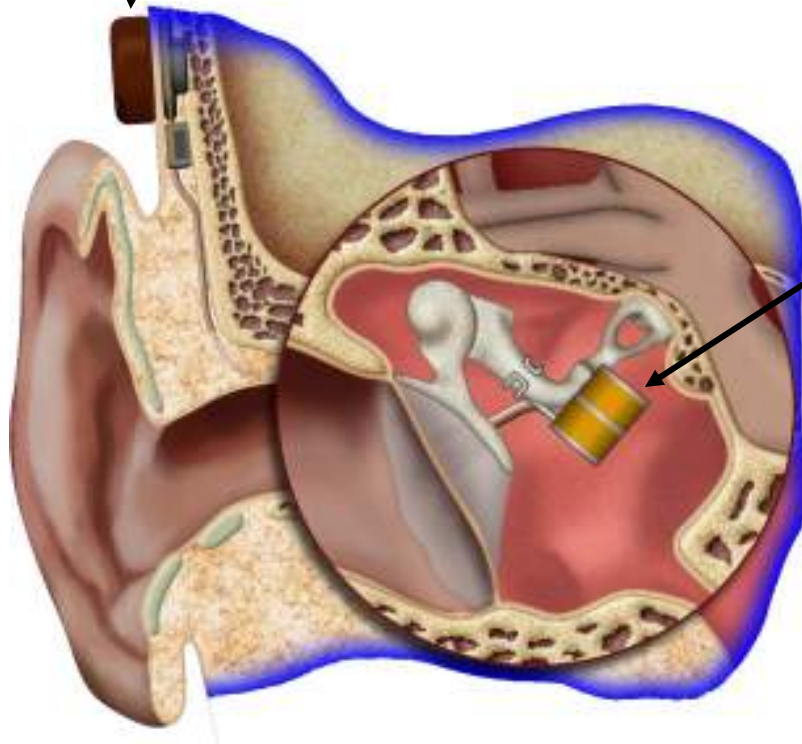


Audioprocessor



receiver

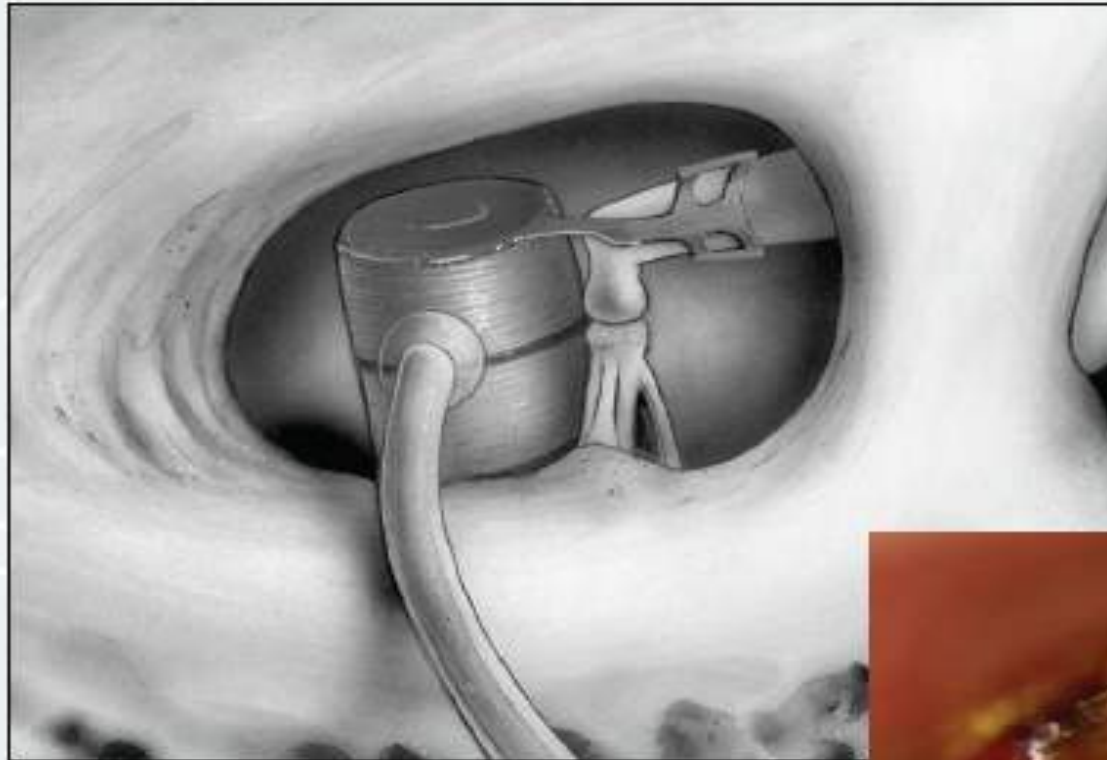
transducer



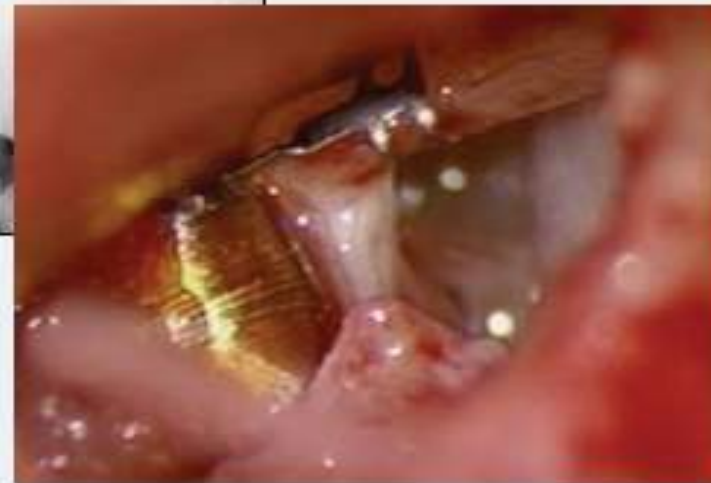Med-El Vibrant Sound-bridge (VSB)



Position of the FMT

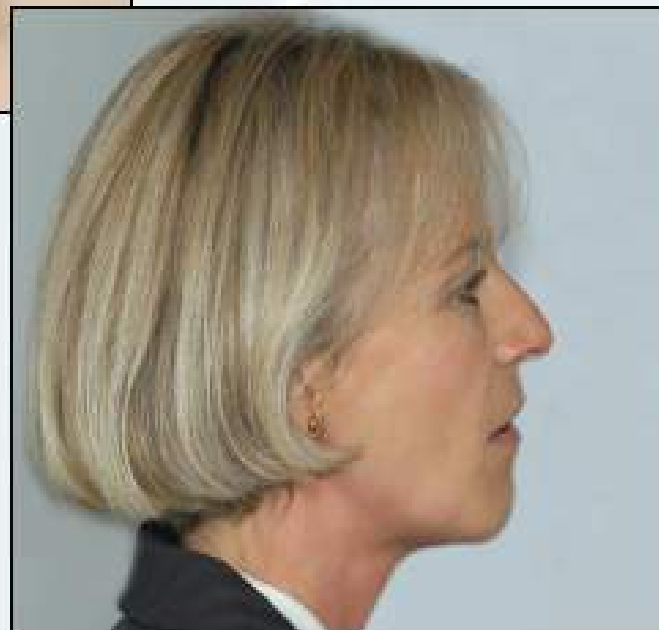
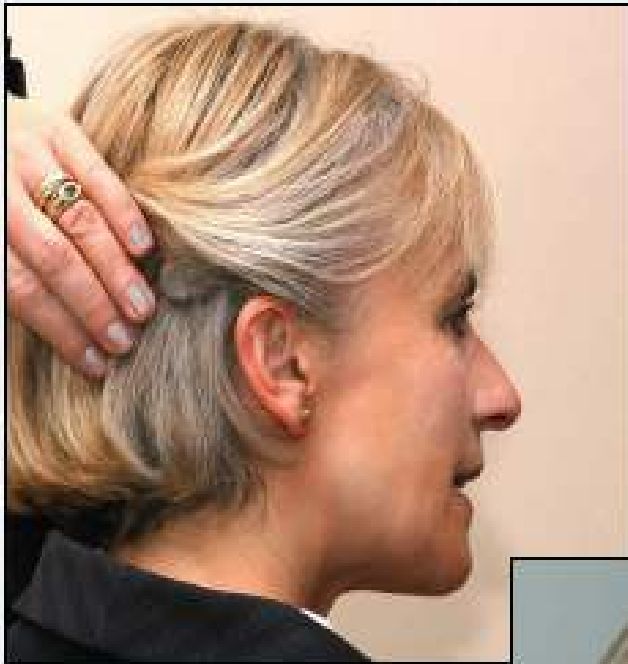
Left Ear



The FMT should be in close contact and parallel to the stapes

Audio Processor in Place



- no occlusion (ear canal free)
- easily hidden (covered by hair)
- Held by magnetic attraction

Waarom actieve middenoorimplantaten ?

- Wanneer patiënten geen conventionele hoortoestellen kunnen gebruiken
- Geeft minder feedback; minder maatregelen om feedback te voorkomen b.v. volume reduceren
- Directe aandrijving van de gehoorbeenketen; minder vervorming
- Indien totaal implanteerbaar: 'onzichtbaar'

Volledige presentatie volgt zo snel mogelijk

